DOI:10.12300/j.issn.1674-5817.2020.065

1 型糖尿病早期大鼠空肠的神经功能及组织形态学变化

王 嫚，祇明花，耿旭芳，佟苗苗，梁红玉，赵 丁
（河北医科大学药学院，石家庄 050017）

[摘要] **目的** 探讨 1 型糖尿病早期大鼠空肠平滑肌的氮能神经和胆碱能神经功能，以及空肠组织形态学变化。 **方法** 将雄性 SD 大鼠随机分为正常对照组和糖尿病模型组，通过腹腔注射链脲佐菌素（streptozocin，STZ）60 mg/kg 建立糖尿病大鼠模型。4 周后运用电场刺激诱发神经源性收缩反应，并采用离体器官肌张力分析方法观察离体空肠平滑肌的收缩反应，以及氮能神经和胆碱能神经功能的改变；石蜡组织切片行 HE 染色及免疫组织化学检测，观察空肠组织形态学变化。 **结果** 与正常大鼠相比，STZ 诱导的糖尿病早期大鼠的空肠肌间胆碱能神经功能受损，而氮能神经功能未见明显变化；糖尿病大鼠空肠组织绒毛杂乱无序且断裂，肌层增厚，杯状细胞减少，绒毛长度与肠隐窝深度之比（绒腺比）减小。 **结论** 在 STZ 诱导后 4 周的 1 型糖尿病早期大鼠模型中，空肠组织的神经功能和形态学均发生了明显变化，提示肠道作为糖尿病敏感器官，在糖尿病早期诊断及预防中具有重要的临床参考意义。

[关键词] 糖尿病大鼠；空肠；氮能神经；胆碱能神经；组织形态学
[中图分类号] R-332；Q95-33 [文献标志码] A [文章编号] 1674-5817(2021)02-0131-07

Jejunal Nerve Regulation and Histomorphological Changes in Rats with Early Type 1 Diabetes

WANG Man, ZHI Minghua, GENG Xufang, TONG Miaomiao, LIANG Hongyu, ZHAO Ding
(School of Pharmacy, Hebei Medical University, Shijiazhuang 050017, China)
Correspondence to: ZHAO Ding, E-mail: zhaodingd@163.com

[Abstract] Objective To investigate functional changes of nitrergic and cholinergic nerves in the jejunum smooth muscle, and to observe jejunal histomorphology in rats with early type 1 diabetes. **Methods** Male Sprague Dawley (SD) rats were randomly divided into a normal control group and a diabetic model group. Rats in the diabetic model group were administered 60 mg/kg streptozotocin (STZ) by intraperitoneal injection. After 4 weeks, neurogenic contractile responses were induced by electric field stimulation, and functional changes in nitrergic and cholinergic nerves were observed in the isolated jejunum of diabetic rats. Histomorphological changes in the jejunum were observed by hematoxylin and eosin staining of paraffin-embedded tissue sections and immunohistochemistry. **Results** Compared with that in the normal rats, the jejunal intermuscular cholinergic nerve rats with early diabetes was damaged, whereas the nitrogenous nerve did not exhibit a such lesions. The villi of the jejunum were disrupted and disorderly, the muscularis was thickened, goblet cell numbers were decreased, and the ratio of villus length to intestinal crypt depth was diminished in diabetic rats. **Conclusion** In the early stage (4 weeks) of STZ-induced type 1 diabetes in rats, the neurological function and morphology of jejunal tissues were significantly changed. It suggests that the intestine is a sensitive organ in diabetes and has important clinical implications for the early prevention and detection of diabetes.

[Key words] Diabetic rats; Jejunum; Nitrergic nerves; Cholinergic nerves; Histomorphology

---

[基金项目] 河北省重点基础研究项目(17967753D)
[作者简介] 王 嫚(1994—), 女, 硕士, 助理实验师, 从事天然药物抗糖尿病实验研究。E-mail: wangman0319@126.com
祇明花(1992—), 女, 硕士, 药师, 从事天然药物抗糖尿病实验研究。E-mail: zhiminghua@126.com
[通信作者] 赵 丁(1965—), 女, 博士, 教授, 主要从事天然药物治疗糖尿病、肥胖等相关研究。E-mail: zhaodingd@163.com

糖尿病是一类以体内血糖水平过高为特征的代谢性疾病，可伴有腹泻、便秘、腹痛和大便失禁等胃肠并发症[1-2]。糖尿病肠病是糖尿病胃肠并发症的主要表现之一，占糖尿病并发神经病变的10%～20%[3]；且随着病程进展，此类患者可能出现严重腹泻，甚至脂肪泻。尽管糖尿病的发病率很高，容易引起多种器官的功能障碍，但是到目前为止，糖尿病肠病的发病机制仍未阐明；其可能的诱发因素包括高血糖、胃肠神经病变、胃肠平滑肌变化和肠道菌群失调等[4-5]。由于肠道功能在糖尿病发病过程中至关重要，很可能是糖尿病使动因素，因此越来越多的学者开始关注糖尿病进程中肠道的改变，以探索早期干预糖尿病的新方法。

肠神经系统在胃肠功能调节方面起重要作用，主要包括肌间神经丛和黏膜下神经丛。肠肌间神经丛通过释放兴奋性和抑制性神经递质调控肠道运动功能，如乙酰胆碱（acetylcholine，ACh）、P 物质、血管活性肽和一氧化氮（nitric oxide，NO）等[6]。其中兴奋性神经递质 ACh 和抑制性神经递质 NO 是两种支配胃肠运动的重要神经递质，两者的主要功能分别是促进和抑制胃肠蠕动。通过链脲佐菌素（streptozocin，STZ）诱导建立糖尿病大鼠模型的大部分研究均采用16～24 周造模大鼠，最早的也是造模 8 周[7-10]。本实验室曾研究发现，造模 4 周的糖尿病大鼠存在胃排空异常现象，并且大鼠胃底环形肌和纵行肌的神经支配功能受损，主要涉及胆碱能神经和氮能神经[11]。本研究在此基础上，同样采用 STZ 诱导的大鼠模型，重点探讨早期糖尿病大鼠空肠组织形态和神经调节功能的改变，以期为糖尿病的预防和治疗提供更多实验依据。

1 材料与方法

1.1 实验动物

本实验用清洁级雄性 SD 大鼠，体质量为180～220 g，鼠龄 6～8 周，由河北省实验动物中心[SCXK（冀）2013-1003]提供。动物实验在河北医科大学[SYXK（冀）2013-1004]进行，大鼠保持 12 h 昼夜模式，适应性喂养 4 d，每天更换饮用水、饲料和垫料。本研究的动物实验通过河北医科大学伦理委员会审查（批准号为1603024）。

1.2 试剂与仪器

STZ 购自美国 Cayman Chemical 公司。N’-硝基 -*L*- 精氨酸甲酯（Nω-nitro-*L*-arginine methyl ester hydrochloride，*L*-NAME）、河豚毒素（tetrodotoxin，TTX）和阿托品购自美国 Sigma 公司。甲基硫酸新斯的明（neostigmine methylsulfate）购自上海信谊金朱药业有限公司。乙酰胆碱转移酶 JA67-11 购自杭州华安生物技术有限公司。兔链霉卵白素 - 生物素法免疫组织化学检测试剂盒 SP-9001 和 DAB 显色试剂盒均购自北京中杉金桥生物技术有限公司。JZ101 型张力换能器购自高碑店市新航机电设备有限公司。S48 型电子刺激器购自美国 Grass Technologies 公司。MedLab-U/4cs 生物信号采集处理系统购自南京市美易科技有限公司。

1.3 动物模型的建立及取材

大鼠共 20 只，采用单纯随机抽样法分为正常对照组 8 只和糖尿病模型组 12 只。糖尿病模型组大鼠造模前禁食不禁水 12 h，然后腹腔注射 1% STZ（用 0.1 mol/L 的柠檬酸 - 磷酸氢二钠缓冲液配制，使用剂量为 60 mg/kg）建立糖尿病模型[8, 11-12]；正常对照组大鼠腹腔注射等容积缓冲液。STZ 注射 3 d 后，尾静脉采血，并检测空腹血糖水平，每周 1 次，连续 4 周。以空腹血糖值≥ 16.7 mmol/L[13]时认为大鼠造模成功，血糖值低于该值时不计入实验结果。最终 12 只大鼠成模 8 只，成模率为 66.6%。

造模后 4 周以颈椎脱臼法处死大鼠，并迅速打开腹腔，找到蔡氏韧带[14]。每次实验均在蔡氏韧带附近截取空肠约 5 cm。空肠标本沿肠系膜处切开，在改良的 K-H 液（含碳酸氢钠 16.3 mmol/L、氯化钠 133 mmol/L、葡萄糖 7.8 mmol/L、硫酸镁 0.61 mmol/L、氯化钙 2.52 mmol/L、磷酸二氢钠 1.35 mmol/L 和氯化钾 4.7 mmol/L）中反复漂洗。一部分肠组织用于电生理实验，余下部分用于 HE 染色。

1.4 电场刺激诱发大鼠空肠平滑肌收缩反应变化

取长 8 mm ×宽 2 mm 的空肠环形肌标本，小心去除黏膜层。将去黏膜的肌条连接张力换能

器，固定于盛有 37 ℃的 K-H 液中，并持续通入含 95% O_2 和 5% CO_2 混合气体的恒温浴槽中，用电生理记录仪记录肌条的等长收缩活动。实验前给予肌条 1 g 的前负荷，每 15 min 更换一次营养液，平衡 1 h 待肌条活动平稳后，开始电场刺激实验，结果以法码定标（g 为单位）反映收缩反应强度。实验结束前加入 0.1 μmol/L TTX，孵育 30 min 后再次给予电场刺激，确认电场刺激诱发的反应为神经源性反应。另外，空肠肌条电场刺激诱发的收缩反应若能被 1 μmol/L 阿托品完全阻断，表明引起平滑肌收缩的兴奋性神经递质为乙酰胆碱。

收缩反应的电场刺激参数：电压为 100 V，频率为 20 Hz，波宽 1 ms，刺激时程 10 s，刺激间隔 100 s，刺激 20 min[15]。在进行电场刺激 10 min 后，于浴槽内分别加入 100 μmol/L *L*-NAME 或 1 μmol/L 新斯的明，继续进行电场刺激 10 min。记录肌张力变化，观察一氧化氮合酶（nitric oxide synthase，NOS）抑制剂及胆碱酯酶（cholinesterase，AChE）抑制剂对电场刺激诱发大鼠空肠环形肌收缩反应的影响，前者显示氮能神经功能，后者显示胆碱能神经功能。每组抽取 5 只大鼠用于电场刺激实验。

1.5 空肠组织 HE 染色

空肠组织不剔除黏膜，用固定液固定 24 h 后，进行常规脱水，二甲苯透明，石蜡包埋。然后制成 5 μm 切片，进行 HE 染色。接着观察并测量内环肌和外纵肌的肌层厚度，计算绒腺比。绒腺比即绒毛长度（绒毛与肠腺连接处到绒毛顶端的距离）与肠隐窝深度（绒毛与肠腺连接处到肠腺基底的距离）的比值。营养生理学研究表明，绒腺比可反映小肠的消化吸收功能[16]。该值越大表明消化吸收功能越强，动物生长发育迅速；反之，该值越小，表明消化吸收功能越弱，动物生长发育缓慢。

1.6 免疫组织化学染色

将空肠组织切片进行脱蜡、水化后，浸入组织抗原修复液中进行抗原热修复，自然冷却至室温；在组织上滴加过氧化氢溶液、山羊血清封闭液，减少非特异性染色；滴加乙酰胆碱转移酶抗体（工作液稀释比例为 1∶100），阴性对照滴加 PBS 代替抗体，之后 4 ℃反应过夜；滴加生物素二抗工作液和辣根过氧化物酶标记的链卵白素工作液，DAB 显色液显色；苏木精染色细胞核；脱水，透明，中性树脂封固，光学显微镜下观察免疫组织化学染色情况，目的蛋白阳性表达呈褐色。

1.7 统计学方法

采用 SPSS 21.0 软件进行统计学分析。各组实验结果数据用 $\bar{x}\pm s$ 表示。两组间均数比较采用 *t* 检验，以 $P<0.05$ 表示差异有统计学意义。

2 结果

2.1 各组大鼠体质量和血糖值的变化

与同周期正常对照组大鼠相比，糖尿病模型组大鼠的饮水量和排尿量明显增多，毛色暗淡无光泽，尾部皮肤的颜色明显变深。在饲养期间，正常对照组大鼠的体质量持续增加，而糖尿病模型组大鼠的体质量逐渐下降；与同周期正常对照组大鼠相比，糖尿病模型组大鼠的体质量明显降低（$P<0.05$ 或 $P<0.01$，图 1A）。

正常对照组大鼠血糖水平正常且稳定，糖尿病模型大鼠的血糖浓度则＞16.7 mmol/L，并且在整个饲养期间血糖浓度均保持在16.7 mmol/L 以上；与同周期正常对照组大鼠相比，糖尿病模型组大鼠的血糖水平明显升高（$P<0.01$，图 1B）。

2.2 NOS 抑制剂及 AChE 抑制剂对电场刺激诱发大鼠空肠平滑肌收缩反应的影响

100 μmol/L L-NAME 或 1 μmol/L 新斯的明经浴槽内给药，电场刺激实验结果显示，新斯的明能明显增加电场刺激诱发正常及糖尿病大鼠空肠环形肌的收缩反应（$P<0.01$，图 2A），而 L-NAME 对电场刺激诱发的正常及糖尿病大鼠空肠环形肌收缩反应无明显作用（$P>0.05$，图 2B）；且新斯的明引起的糖尿病空肠环形肌收缩反应增加百分比明显低于正常大鼠（$P<0.01$，图 2C）。结果说明，与正常大鼠相比，糖尿病早期大鼠空肠的胆碱能神经功能受损，而氮能神经功能未见明显变化。

2.3 空肠组织形态结构观察

HE 染色结果显示，正常大鼠绒毛排列整齐

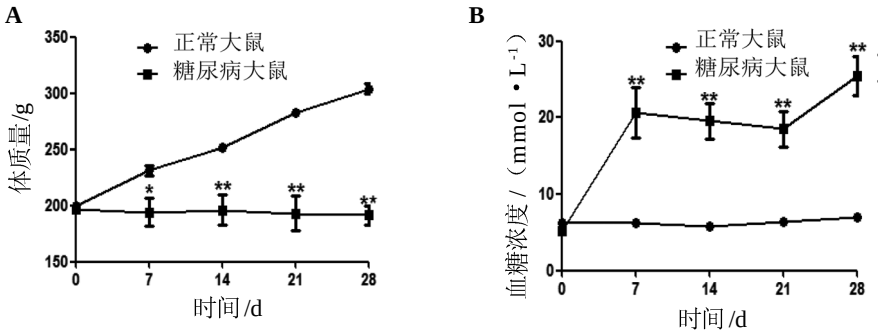

注：与正常对照组大鼠相比，$^{*}P < 0.05$，$^{**}P < 0.01$；$n = 8$。

图 1 正常对照组大鼠和糖尿病模型组大鼠的体质量（A）和血糖浓度（B）比较

Figure 1 Comparison of body weight (A) and blood glucose concentration (B) in normal and diabetic rats

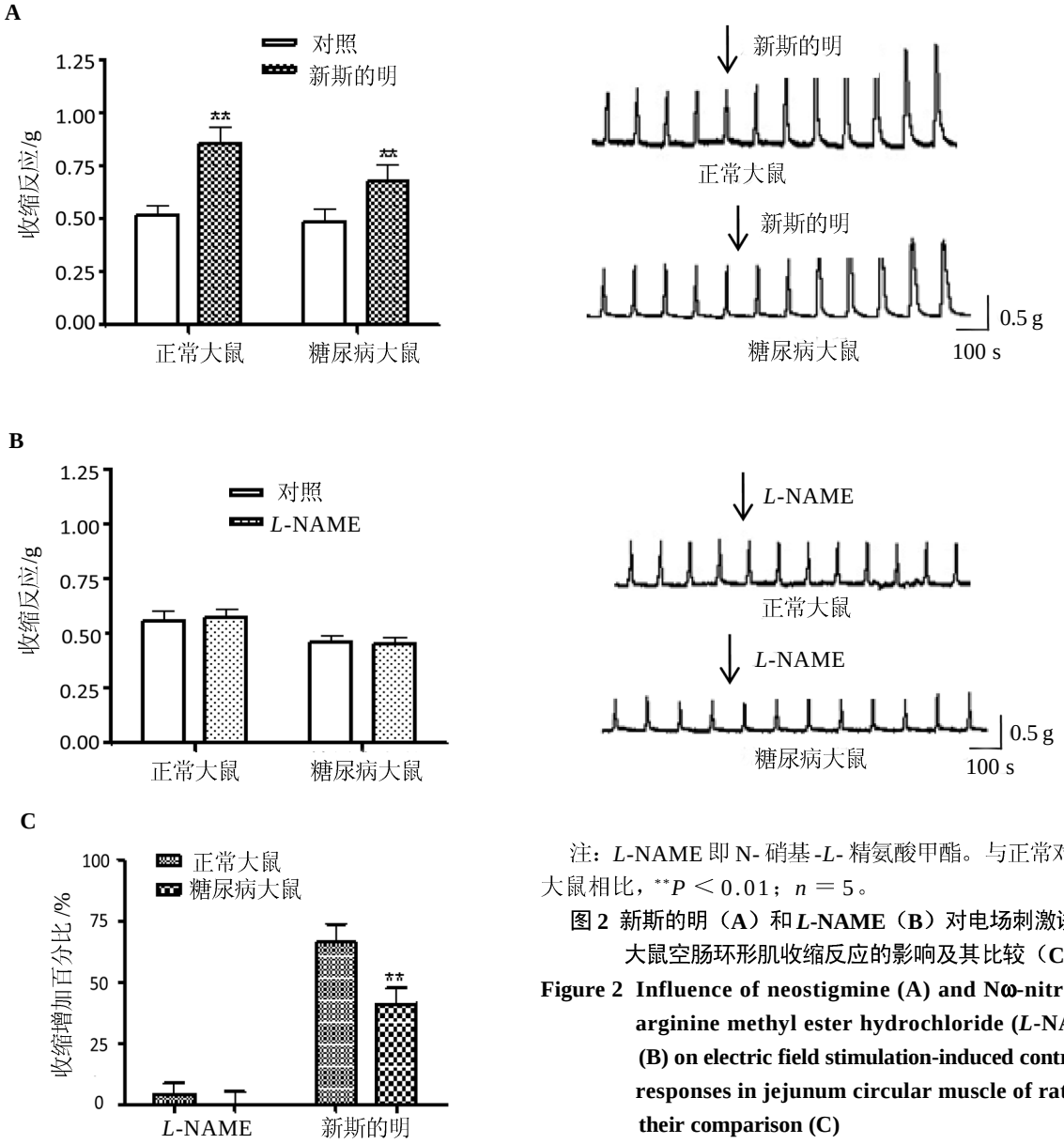

注：*L*-NAME 即 N- 硝基 -*L*- 精氨酸甲酯。与正常对照组大鼠相比，$^{**}P < 0.01$；$n = 5$。

图 2 新斯的明（A）和 *L*-NAME（B）对电场刺激诱发大鼠空肠环形肌收缩反应的影响及其比较（C）

Figure 2 Influence of neostigmine (A) and Nω-nitro-*L*-arginine methyl ester hydrochloride (*L*-NAME) (B) on electric field stimulation-induced contractile responses in jejunum circular muscle of rats and their comparison (C)

（图 3 A），绒毛结构完整（图 3 B），空肠黏膜下层与黏膜肌层连接紧密（图 3C）；而糖尿病大鼠绒毛杂乱无序且较稀疏，有断裂（图 3D～E），常见黏膜下层与黏膜肌层分离现象，且肌层增厚，杯状细胞减少（图 3 F）。

2.4 空肠组织中乙酰胆碱转移酶表达及绒腺比

免疫组织化学染色结果显示，与阴性对照相比，目的蛋白的阳性表达显示为褐色，且褐色越多越深表明蛋白表达越多。正常对照组大鼠空肠中，在黏膜肌间和黏膜下观察到更多的褐色表达，即乙酰胆碱转移酶表达较多（图 4A）；而糖尿病模型组大鼠则表达较少（图 4B）。结果表明，糖尿病早期大鼠空肠的胆碱能神经递质合成减少。

HE染色后测量空肠内环肌和外纵肌的肌层厚度，计算绒腺比大小。与正常对照组大鼠相比，糖尿病模型组大鼠的内环肌[（43.43 ± 1.47）μm *vs*（22.90 ± 1.59）μm]和外纵肌肌层厚度[（19.67 ± 1.33）μm *vs*（12.89 ± 0.60）μm]增加，绒腺比减小[（2.43 ± 0.20）*vs*（3.67 ± 0.53）]，差异均有统计学意义（$P < 0.05$ 或 $P < 0.01$）。结果提示，糖尿病大鼠的空肠消化吸收功能减弱。

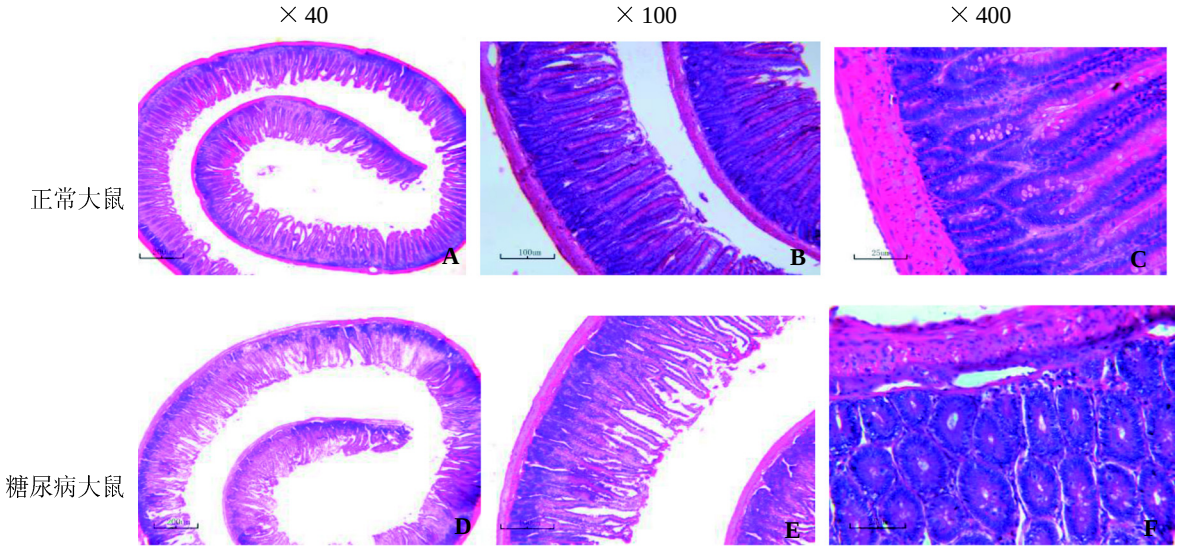

注：A 和 D、B 和 E、C 和 F 图中标尺大小分别为 200、100、25 μm。

图 3 HE 染色后不同放大倍数光学显微镜下观察的大鼠空肠组织形态

Figure 3 Histomorphology of the jejunum in rats observed microscopically under different magnifications after HE staining

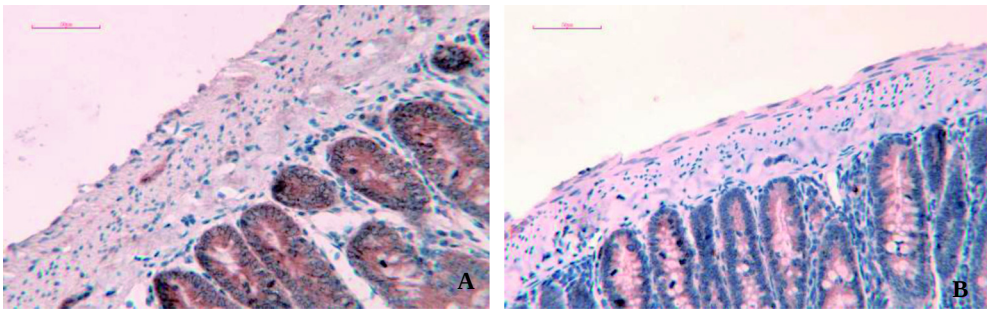

注：A，正常对照组大鼠；B，糖尿病模型组大鼠。图中标尺大小为 50 μm。

图 4 免疫组织化学法检测两组大鼠空肠组织中乙酰胆碱转移酶的表达（DAB 染色，× 400）

Figure 4 Expression of acetylcholine transferase in the jejunum of two groups of rats, as detected by immunohistochemistry (DAB staining, × 400)

3 讨论

胃肠道被称为“人体的母亲河”，其在人体健康中的重要性越来越受到重视。糖尿病肠病的发病可能与内脏植物神经病变、电解质失衡、肠道激素分泌失调和胃肠功能障碍等因素有关[17-19]，但其与糖尿病的关系至今仍不甚清楚。病程较长的糖尿病患者的胃肠功能障碍症状明显，但逆转已形成的严重病变十分困难。为了探讨糖尿病早期小肠的变化，本实验室对 STZ 诱导 4 周的 1 型糖尿病大鼠小肠进行离体平滑肌电生理研究和组织形态学观察，以期为疾病的早期预防和早期干预提供参考。

肠神经系统中，肌间神经丛主要调控肠运动功能。电场刺激诱发大鼠空肠的收缩反应可以被 0.01 μmol/L TTX 完全阻断，表明观察到的收缩反应为神经源性反应；另外，肠收缩反应也能被阿托品完全阻断，提示引起收缩的兴奋性神经递质主要为 ACh。乙酰胆碱转移酶为 ACh 合成酶，而 AChE 为 ACh 水解酶，二者均与胆碱能神经功能直接相关；NOS 为氮能神经递质 NO 合成酶。有研究表明，电刺激可同时激活兴奋性神经和抑制性神经，NOS 抑制剂可引起兴奋性神经释放乙酰胆碱[20]。本实验通过电场刺激诱发空肠平滑肌收缩反应，发现 AChE 抑制剂能使糖尿病大鼠反应降低，而 NOS 抑制剂未引起明显改变。免疫组织化学实验也表明，糖尿病大鼠空肠中乙酰胆碱转移酶表达量减少。这些结果均提示，糖尿病大鼠空肠平滑肌的胆碱能神经受损，而氮能神经损伤滞后。候宁宁等[9]通过组织化学染色发现，STZ 诱导后 16 周糖尿病大鼠小肠胆碱能神经元明显减少；氮能神经元有减少趋势，但差异无统计学意义。本研究提示，小肠胆碱能神经功能在 STZ 诱导糖尿病后 4 周时已发生明显改变，而氮能神经受损可能发生在疾病较晚的时期。

有研究报道，硫化氢对大鼠肠缺血再灌注后离体回肠收缩活动的保护作用也主要是减轻肠神经，尤其是兴奋性神经的损伤，表明大鼠肠神经中兴奋性神经胆碱能神经为敏感神经[21]。另有一些研究显示，在 STZ 引起的以及自发性糖尿病大鼠模型中，NO 介导的不同部位的胃肠道平滑肌缓慢抑制性电位和机械性舒张受损；且外源性加入 NO 供体可恢复氮能神经功能，表明功能受损可能是节前神经 NO 合成减少所致[22-24]。其中，Xue 等[22]利用细胞微电极技术研究STZ诱发后6周糖尿病大鼠模型，发现大鼠胃窦平滑肌的自发性活动电位受损，兴奋性连接电位缺失，ACh 诱导的膜去极化敏感性增强等，表明糖尿病引起神经肌肉传递功能损害，而这些平滑肌性质的改变可能与糖尿病引起的胃肠病变有关。而 Cellek 等[23]研究了不同病程（4、8、12、16 和 20 周）的 STZ 糖尿病大鼠胃幽门神经元型 NOS（neuronal NOS，nNOS）蛋白含量，发现随着病程的发展，nNOS 含量逐渐下降。但 Chaudhury 等[10]研究发现，STZ 诱发后 16 周糖尿病大鼠空肠神经末梢肌球蛋白 Va 减少，而并非 nNOS 减少。由此可见，糖尿病胃肠道功能受损十分复杂，不同部位神经病变的情况不同，随着病程的延长，神经病变会更加复杂且难以纠正，因此早期诊断和早期干预尤为重要。

本研究中 HE 染色后观察空肠组织学形态，结果发现，与正常大鼠相比，糖尿病大鼠的空肠绒毛排列杂乱，有断裂，绒腺比明显降低，表明糖尿病大鼠空肠的消化吸收功能减弱，导致大鼠生长发育缓慢；这与糖尿病大鼠体质量增长缓慢的现象相符。观察还发现，空肠黏膜与黏膜下层之间疏松结缔组织出现较多裂隙，而该部位是黏膜下神经丛分布的区域，提示糖尿病大鼠空肠黏膜下神经丛功能可能受到影响。2018 年有文献报道，人类间质是在人体许多部位都广泛存在的受到间歇性或节律性压迫的组织，包括整个胃肠道和膀胱组织的黏膜下层、动脉周围软组织和筋膜等；并且这些流体丰富的解剖结构可能对肿瘤转移、水肿、纤维化，以及许多或所有组织和器官的机械功能有重要作用[25]。

另外，与正常大鼠相比，糖尿病大鼠的空肠杯状细胞数目减少，提示诱发后 4 周早期糖尿病大鼠的肠道黏膜屏障受损，可能有炎性反应发生[26]；而且糖尿病大鼠空肠各肌层厚度明显增厚，提示可能与糖尿病大鼠的消化和吸收功能减弱，肠道发生代偿性增厚而增强收缩，以弥补对营养物质吸收运化的不足有关。肌层厚度变化与

神经调节改变之间有怎样的关联，本研究尚未能给出解释，有待后续深入探讨。

综上所述，本研究发现在 STZ 诱发后 4 周的 1 型糖尿病早期大鼠模型中，空肠组织在神经功能和形态学上均发生明显变化，提示肠道作为糖尿病敏感器官，对糖尿病的病程发展，以及早期发现和早期预防均有重要的临床参考意义。

参考文献:

[1] MALO M S. A high level of intestinal alkaline phosphatase is protective against type 2 diabetes mellitus irrespective of obesity[J]. EBioMedicine, 2015, 2(12): 2016-2023. DOI: 10.1016/j.ebiom.2015.11.027.

[2] D'ADDIO F, FIORINA P. Type 1 diabetes and dysfunctional intestinal homeostasis[J]. Trends Endocrinol Metab, 2016, 27(7):493-503. DOI:10.1016/j.tem.2016.04.005.

[3] 张博纶, 李敬林. 从“脾失健运”认识糖尿病肠病病机[J]. 中医药临床杂志, 2016, 28(11): 1532-1533. DOI: 10.16448/j.cjtcm.2016.0537.

[4] 张观坡. 谷氨酸兴奋毒性在糖尿病大鼠选择性 nNOS 神经元减少及胃轻瘫中的作用[D]. 上海: 第二军医大学, 2014.

[5] 王晓青. 糖尿病性胃肠功能紊乱的回顾性分析[D]. 昆明: 昆明医科大学, 2016.

[6] 刘燕平, 范一宏, 吕宾. 肠壁神经丛损伤和修复因素研究进展[J]. 胃肠病学, 2013, 18(5):313-316. DOI:10.3969/j.issn.1008-7125.2013.05.014.

[7] BAGY NSZKI M, B DI N. Diabetes-related alterations in the enteric nervous system and its microenvironment[J]. World J Diabetes, 2012, 3(5):80-93. DOI:10.4239/wjd.v3.i5.80.

[8] BELAI A, LEFEBVRE R A, BURNSTOCK G. Motor activity and neurotransmitter release in the gastric fundus of streptozotocin-diabetic rats[J]. Eur J Pharmacol, 1991, 194(2/3): 225-234. DOI:10.1016/0014-2999(91)90109-4.

[9] 侯宁宁, 王朝迅, 雒瑢, 等. STZ-糖尿病大鼠小肠动力与肠神经胆碱能和氮能神经元关系的研究[J]. 天津医科大学学报, 2007, 13(2): 165-167, 170. DOI:10.3969/j.issn.1006-8147.2007.02.008.

[10] CHAUDHURY A, DE MIRANDA-NETO M H, FERNANDES PEREIRA R V, et al. Myosin Va but not nNOSα is significantly reduced in jejunal musculomotor nerve terminals in diabetes mellitus[J]. Front Med (Lausanne), 2014, 1: 17. DOI:10.3389/fmed.2014.00017.

[11] 郝璋森, 梁红玉, 侯聪聪, 等. 1 型糖尿病大鼠模型早期胃平滑肌功能的改变研究[J]. 中国比较医学杂志, 2015, 25(11):52-58. DOI:10.3969/j.issn.1671-7856.2015.11.012.

[12] 张远远, 杨志伟. 啮齿类动物糖尿病模型[J]. 中国实验动物学报, 2011, 19(3):269-274. DOI:10.3969/j.issn.1005-4847.2011.03.020.

[13] 陆英杰, 连至诚, 钟毅, 等. 糖尿病 30 周大鼠胃肌间丛神经元尼氏体的变化[J]. 中国糖尿病杂志, 2010, 18(4): 303-305. DOI:10.3969/j.issn.1006-6187.2010.04.020.

[14] 马辉. 凉血愈肠汤对大鼠放射性肠炎肠黏膜修复机制研究[D]. 锦州: 辽宁医学院, 2013.

[15] AFSHIN S, KESHAVARZ M, SALAMI M, et al. Effect of indomethacin on electrical field stimulation-induced contractions of isolated transverse and longitudinal rat gastric fundus strips[J]. World J Gastroenterol, 2005, 11 (34): 5358-5361. DOI:10.3748/wjg.v11.i34.5358.

[16] 常兰, 张鹏飞, 陈付菊, 等. 藏羚羊和藏绵羊小肠黏膜结构和黏膜免疫相关细胞的比较[J]. 中国病理生理杂志, 2012, 28(9):1658-1664. DOI:10.3969/j.issn.1000-4718.2012.09.021.

[17] 刘荣莉. 糖尿病肠病[J]. 实用全科医学, 2005, 3(6):488. DOI:10.16766/j.cnki.issn.1674-4152.2005.06.017.

[18] REGALIA J, CAI F, HELKE C. Streptozotocin-induced diabetes and the neurochemistry of vagal afferent neurons [J]. Brain Res, 2002, 938(1-2):7-14. DOI:10.1016/S0006-8993(02)02456-3.

[19] CHANDRASEKHARAN B, SRINIVASAN S. Diabetes and the enteric nervous system[J]. Neurogastroenterol Motil, 2007, 19(12):951-960. DOI:10.1111/j.1365-2982.2007.01023.x.

[20] BACCARI M C, IACOVIELLO C, CALAMAI F. Nitric oxide as modulator of cholinergic neurotransmission in gastric muscle of rabbits[J]. Am J Physiol, 1997, 273(2 Pt 1): G456-G463. DOI:10.1152/ajpgi.1997.273.2.G456.

[21] 张观坡, 高峻, 李桂香, 等. 硫化氢对大鼠肠缺血再灌注后回肠收缩活性的保护作用[J]. 胃肠病学, 2012, 17(2): 119-123. DOI:10.3969/j.issn.1008-7125.2012.02.014.

[22] XUE L, SUZUKI H. Electrical responses of gastric smooth muscles in streptozotocin-induced diabetic rats[J]. Am J Physiol, 1997, 272(1 Pt 1):G77-G83. DOI:10.1152/ajpgi.1997.272.1.g77.

[23] CELLEK S, FOXWELL N A, MONCADA S. Two phases of nitrergic neuropathy in streptozotocin-induced diabetic rats[J]. Diabetes, 2003, 52(9):2353-2362. DOI:10.2337/diabetes.52.9.2353.

[24] IMAEDA K, TAKANO H, KOSHITA M, et al. Electrical properties of colonic smooth muscle in spontaneously non-insulin-dependent diabetic rats[J]. J Smooth Muscle Res, 1998, 34(1):1-11. DOI:10.1540/jsmr.34.1.

[25] BENIAS P C, WELLS R G, SACKEY-ABOAGYE B, et al. Author correction: Structure and distribution of an unrecognized interstitium in human tissues[J]. Sci Rep, 2018, 8: 7610. DOI:10.1038/s41598-018-25732-x.

[26] 董文逍, 曹海龙, 王邦茂. 杯状细胞在肠道疾病发病中作用的研究进展[J]. 国际消化病杂志, 2015, 35(4): 244-246, 269. DOI:10.3969/j.issn.1673-534X.2015.04.005.

（收稿日期：**2020-06-02** 修回日期：**2020-07-15**）